



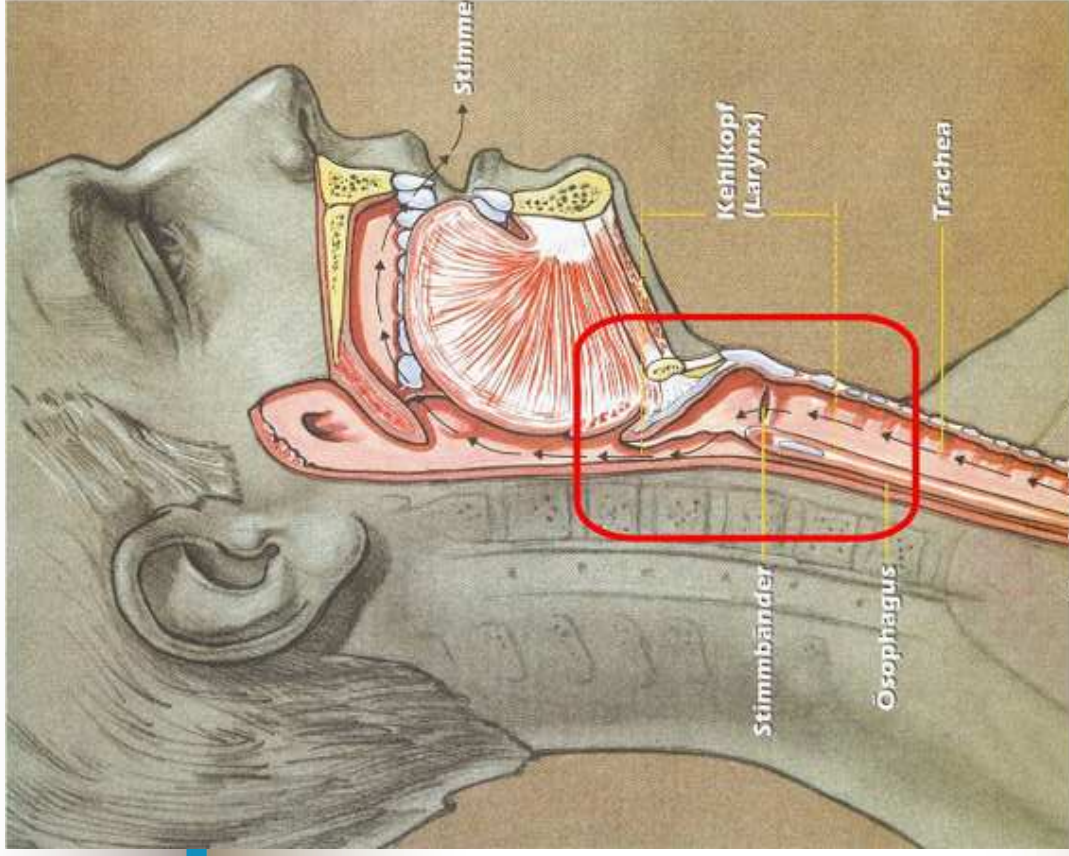
Oš. proces u pacienta po totální laryngektomii

Mgr. Jana Sehnalová

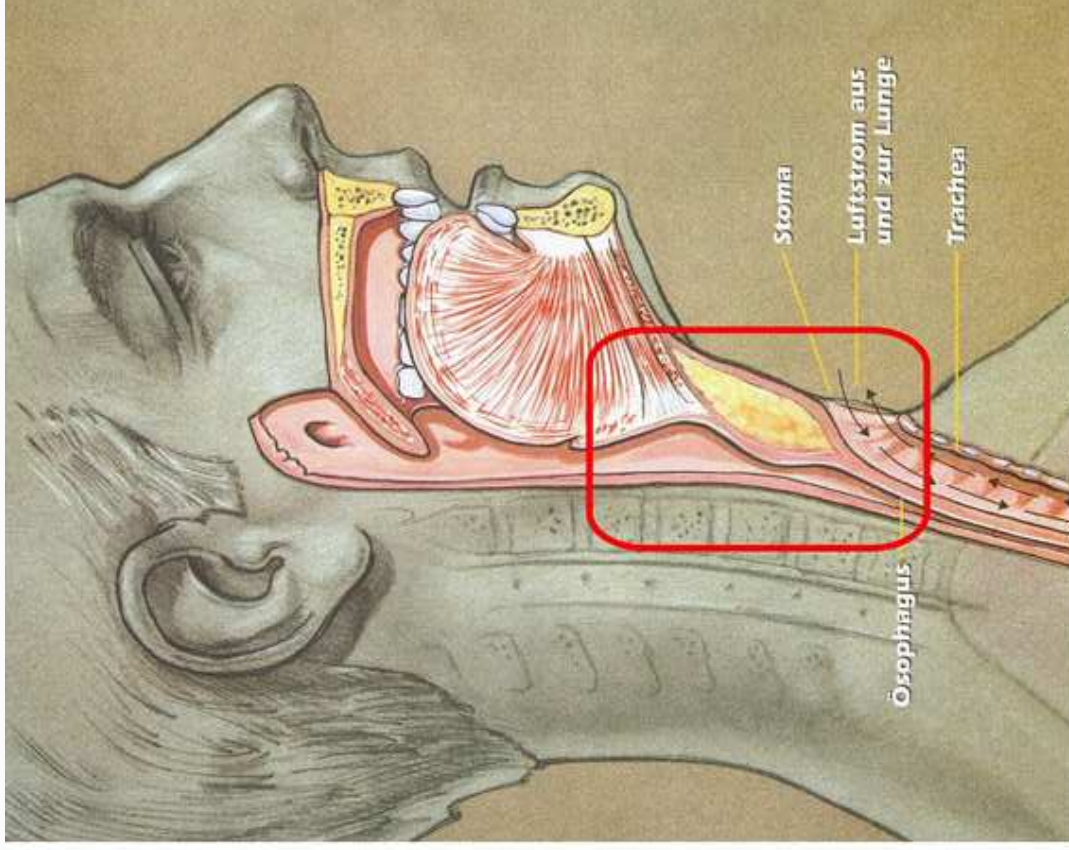
Laryngektomie

- chirurgické protěti nebo odstranění hrtanu
- krátkodobé x trvalé
- nejčastěji – rozsáhlé a zhoubné nádory
- trvalá laryngektomie - ztrátu hlasu a stálý otvor do dýchací trubice v přední straně krku
- krátkodobá laryngektomie - možné zavedenou kanylu odstranit





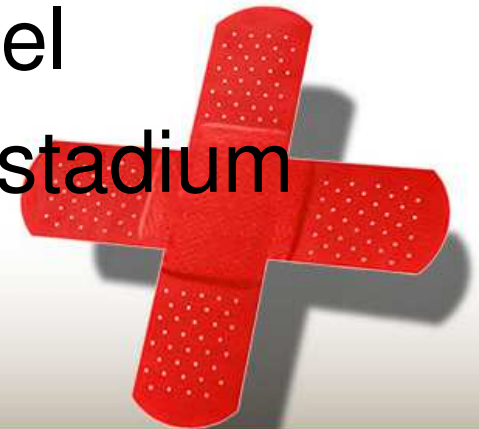
Vor der Operation



Nach der Operation

Laryngektomie - nádory

- nádory hrtanu rozlišujeme podle lokalizace na glotické, subglotické a supraglotické
- hlavní příznaky: bolesti v krku (chrapot trvající déle než 3 týdny), dechové obtíže, dysfagie (zhoršené polykání), odynofagie (bolestivé polykání), dráždivý kašel
- dušnost a hemoptýza - pokročilé stadium onemocnění



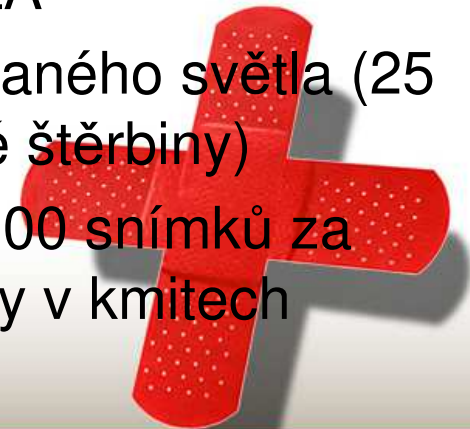
Diagnostika nádorů laryngu

- anamnéza a ORL vyšetření
- sono krku a břicha
- RTG plic
- CT vyšetření, MRI
- **Významnými nástroji pro diagnostiku karcinomů hrtanu jsou optické systémy.**



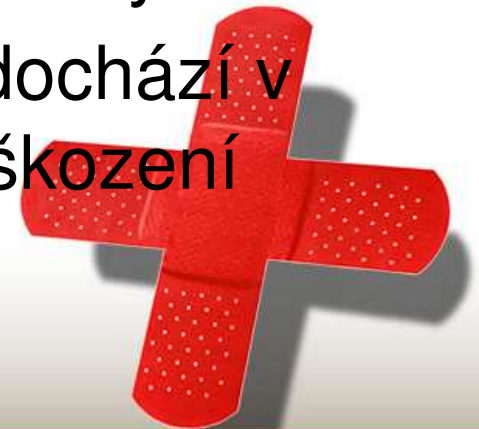Optické systémy

- Nepřímá laryngoskopie – pomocí malého kulatého zrcátka, které je po vypláznutí jazyka zavedeno k čípku patra, kde je otočeno kaudálně
- Optická laryngoskopie podle Stuckrada – díky optice pozorujeme hlasivky ve zvětšení, čímž snáze rozpoznáme i drobné léze a omezení pohyblivosti hlasivek.
- Přímá laryngoskopie – rigidní laryngoskop, v CA
- Flexibilní laryngoskopie – flexibilní laryngoskop, v LA
- Stroboskopie – vyšetření hlasivek pomocí přerušovaného světla (25 záblesků/sek), hodnotí se uzávěr glottis (hlasivkové štěrbině)
- Videokymografie – vysokofrekvenční kamera (až 8000 snímků za sekundu), pomocí níž sledujeme jednotlivé odchylky v kmitech hlasivky při tvorbě zvuku



Terapie nádorů laryngu

- **Chordektomie** - odstraňuje se postižená hlasivka.
- **Parciální laryngektomie** - částečné odstranění hrtanu postiženého nádorem.
- **Totální laryngektomie** - úplné odstranění hrtanu.
- **Chemoterapie** - podání chemických látek, které brzdí růst nádorových buněk nebo tyto buňky ničí.
- **Aktinoterapie** - léčba ozařováním, tím dochází v buňce ke změnám a následuje jejich poškození nebo smrt.



Laryngektomie – předop. příprava

- předoperační vyšetření, odběry
- RHB dýchání
- nácvik kašle
- inhalace mukolytik
- kompenzace základního stavu a přidružených onemocnění



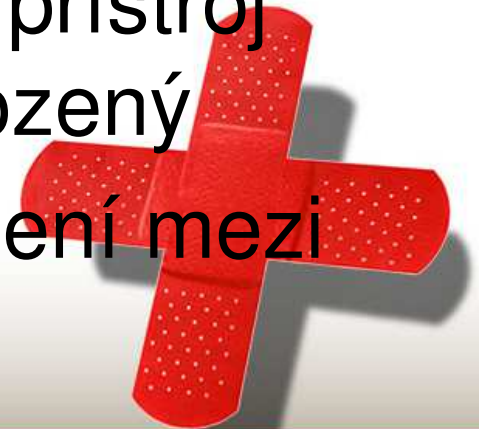Laryngektomie - komplikace

- **časné** - krvácení, zánět mediastina, zánět kůže v okolí stoma
- **pozdní** – hypofaryngokutánní píštěle, řešení spočívá v plastice lalokem z musculus pectoralis major



Rehabilitace hlasu

- **Jícnový hlas** - foniatr naučí pacienta naplnit jícen vzduchem a pak ho postupně uvolňovat říháním za současné tvorby slabik, slov a nakonec celých vět
- **Elektrolarynx** - je malý přístroj, který si pacient přikládá na krk, artikuluje a přístroj „hovoří“ za něj, tento hlas je nepřirozený
- **Hlasová protéza** - tvoří umělé spojení mezi průdušnicí a jícnem



Edukace pacienta

- nácvik ošetřování tracheostomie
- nácvik výměny tracheostomické kanyly
- nácvik péče o kanylu v domácím prostředí
- poučení o nutnosti zvlhčování vzduchu
- poučení o péči o dýchací cesty
- poučení o komplikacích a změně životního stylu
- seznámení s pomůckami



Edukace pacienta

- nedoporučuje se plavání
- snížení schopnosti čichu – nebezpečí intoxikace výpary, omezená chuť
- pac. nemůže smrkat
- klub laryngektomovaných
- TOP

